Dr Samuel Poulain
Chirurgien Orthopédiste

LA PROTHÈSE D'ÉPAULE

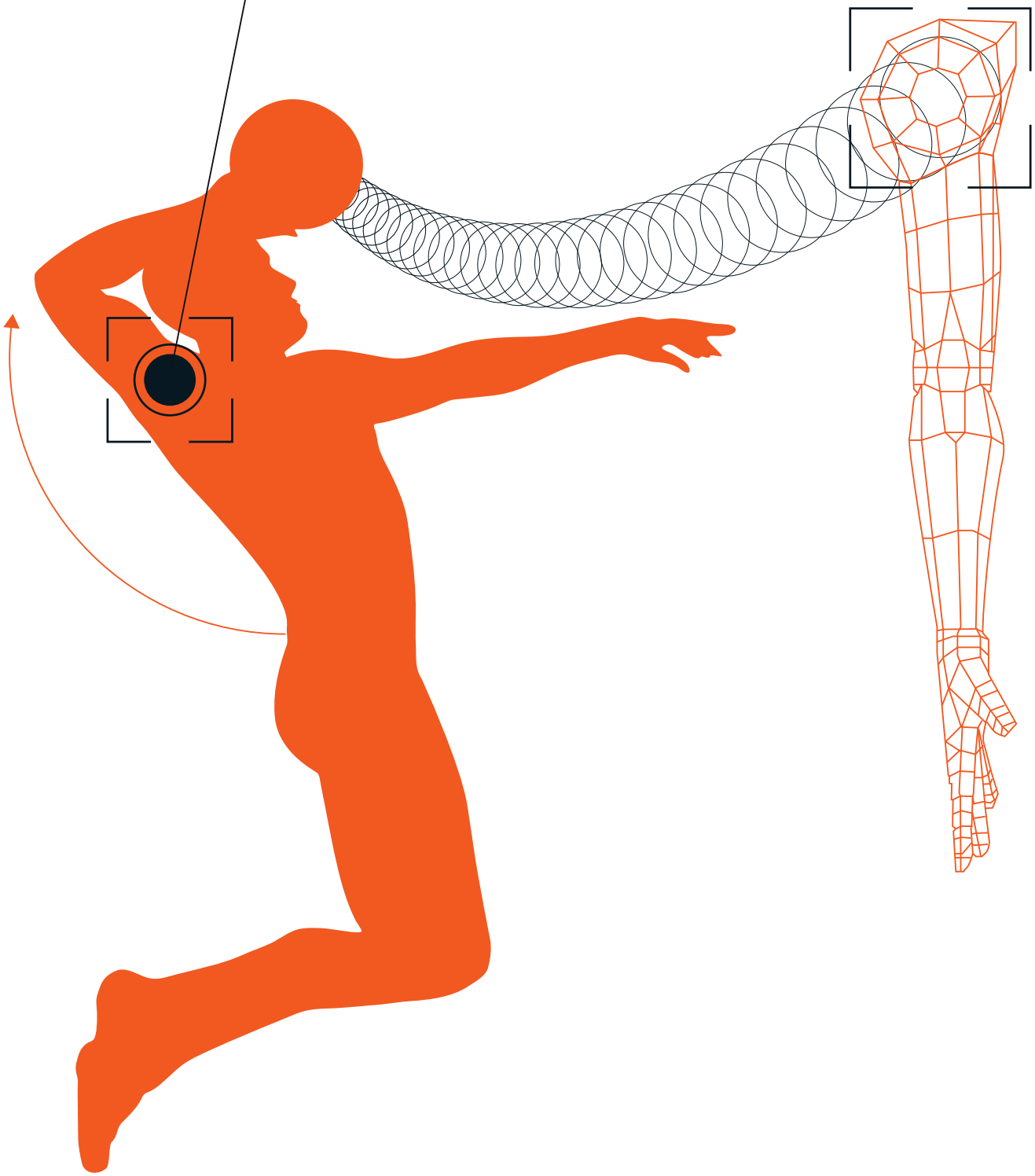

VOTRE PATHOLOGIE

L'arthrose gléno-humérale est une pathologie le plus souvent dégénérative en relation avec une usure progressive des cartilages de la glène et de la tête humérale.
En aucun cas ces lésions ne peuvent cicatriser.
Effectivement, les lésions cartilagineuses rencontrées dans l'arthrose ne peuvent se régénérer spontanément.
Les motifs de consultations sont la **douleur et/ou la raideur** qui évoluent de façon progressive ou par crise sans corrélation avec l'importance des lésions chondrales.

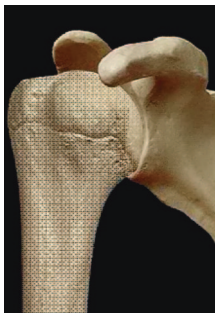
Cavité glénoide (cartilage)

Tête humérale (cartilage)

Des **radiographies** de face et de profil sont indispensables dans tous les cas.
Une **IRM** est souvent réclamée afin d'apprécier la qualité de vos tendons de l'épaule (coiffe des rotateurs).
Un **scanner** (sans injection) est souvent utile aussi (stock osseux glénoïdien, orientation de la glène, positionnement du pilier de l'omoplate et rétroversion humérale).

VOTRE INTERVENTION

Si les douleurs résistent au traitement médical et fonctionnel, que votre épaule est raide limitant vos activités quotidiennes, votre chirurgien vous a proposé une prothèse d'épaule.
En fonction de l'état de vos tendons de la coiffe des rotateurs, du bilan osseux et de votre âge, votre chirurgien choisira la prothèse la plus adaptée (prothèse de resurfaçage, anatomique ou prothèse inversée).

La Prothèse de Resurfaçage

Chez les sujets jeunes ayant une destruction cartilagineuse, sans lésion tendineuse, elle va permettre de conserver le stock osseux.
Elle permet d'obtenir de très bon résultats sur cette articulation non portante et ne grève pas une éventuelle reprise chirurgicale à long terme chez ces patients jeunes.

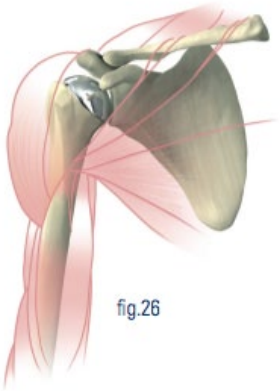

Prothèse de resurfaçage

Prothèse anatomique
C'est la prothèse d'épaule qui reprend le plus les caractéristiques mécaniques d'une épaule native.
Elle nécessite un environnement tendineux de bonne qualité.
Il sera donc parfois utile d'associer une réparation des tendons
de la coiffe des rotateurs au geste d'arthroplastie.

Prothèse antomique

Prothèse Totale Inversée
Si la coiffe est irréparable ou que l'infiltration graisseuse la rend non fonctionnelle,
une prothèse dite inversée est plus indiquée notamment après 65 ans.
Elle va permettre au deltoïde de mieux suppléer l'absence de coiffe des rotateurs
en particulier lors de l'abduction et de l'élévation antérieure du membre supérieur.

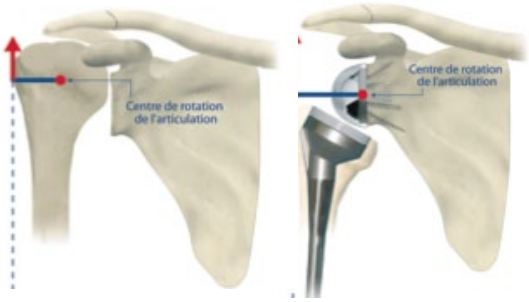

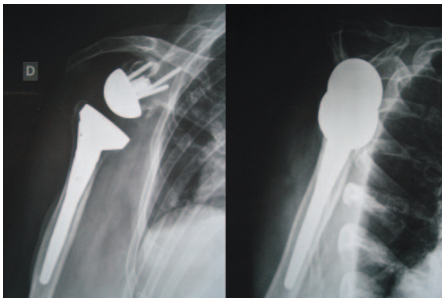
Effet de médialisation et d'abaissement de l'humérus de la pte inversée

Prothèse totale inversée et résultat

VOTRE ANESTHÉSIE
L'intervention se pratique sous anesthésie générale associée
à une technique d'analgésie loco-régionale (bloc inter-scalénique
avec mise en place d'un cathéter pour l'analgésie post-opératoire).
Des antalgiques par voie générale sont également administrés
pour la prise en charge de la douleur post opératoire.

QUELS SONT LES RISQUES
En post-opératoire immédiat il peut apparaître un **hématome** sous la cicatrice.
Un redon de drainage est mis en place au bloc pour quelques jours.
Il permet d'éviter la création de cette collection.
Rarement une évacuation chirurgicale est nécessaire.
Le risque infectieux a nettement été contrôlé depuis quelques années grâce à la création des comités
de lutte contre les infections nosocomiales dans tous les établissements de santé.
Par ailleurs, un organisme d'accréditation ministériel
permet d'aider les établissements à réduire le risque infectieux
et a fait fermer les établissements les plus vétustes.
Les protocoles d'hygiène des mains du personnel soignant
et de stérilisation du matériel participent activement à cette lutte.

La prise en charge chirurgicale rapide des infections
du site opératoire (= infection survenant dans l'année suivant l'intervention s'il y a eu mise en place d'une prothèse) permet aussi de diminuer les conséquences de ce type de complication.
Des complications mécaniques peuvent survenir à court, moyen ou long termes :
descellement, luxation de prothèse, démontage de prothèse, usure d'insert polyéthylène...
Des consignes d'hygiène de vie et les contrôles cliniques et radiologiques réguliers
conseillés par le chirurgien permettent d'éviter ce type de complications mécaniques.

APRÈS VOTRE INTERVENTION

L'hospitalisation dure 4 à 6 jours.
Le drain de redon permettant l'évacuation d'un éventuel hématome
est enlevé entre le 1er et le 3ème jour post-opératoire.
Il n'y a aucune immobilisation post-opératoire.
La rééducation passive et active aidée commence dès le lendemain de l'intervention
par les kinésithérapeutes de la clinique.
Un protocole antalgique adapté permet d'offrir au patient le confort souhaité.
La sortie se fait au domicile avec ou sans aide ménagère.
Dans certains cas particuliers, un centre de convalescence peut être justifié.
Des soins locaux tous les deux jours par une infirmière sont prescrits.
Les fils sont enlevés autour du 10ème jour.
Dans tous les cas une rééducation quotidienne chez un kinésithérapeute
est souhaitable pendant 4 à 8 semaines.
Un contrôle clinique et radiologique à 1 et 3 mois post-opératoires est demandé au patient.
Puis les patients seront revus avec des radiographies tous les ans.

RÉSULTATS

Les résultats sont en règle générale excellents
(entre 84 et 98% selon les articles dans l'omarthrose centrée)
Sur le plan de la force motrice, il faut attendre la fin de la rééducation pour retrouver au minimum la même force qu'en pré-opératoire.
Sur le plan fonctionnel, on note une amélioration des amplitudes articulaires dans tous les cas avec souvent une fonction comparable et symétrique au côté sain.
Sur le plan de la douleur, l'amélioration est souvent spectaculaire avec des épaules oubliées.
La reprise des activités (bricolage, sport, jardinage...)
se fait de manière précoce (à partir du 2ème mois).

Dr Samuel Poulain
Chirurgien Orthopédiste

www.docteurpoulain.com